Ожирение и метаболизм. 2017;14(3):43-47
DOI: 10.14341/OMET2017343-47

Лекция

Аутоиммунная IgG4-ассоциированная эндокринная патология

Юкина М.Ю.*, Трошина Е.А., Платонова Н.М., Нуралиева Н.Ф.

ФГБУ «Национальный медицинский исследовательский центр эндокринологии» Минздрава России, Москва

Иммуноглобулин-G4-ассоциированные заболевания (IgG4-АЗ) – это хроническая прогрессирующая аутоиммунная фиброзно-воспалительная патология различных органов и тканей, характеризующаяся их увеличением и обильной инфильтрацией иммуноглобулин-G4-положительными плазматическими клетками, а также повышением уровня сывороточного иммуноглобулина G4 (IgG4). У большинства пациентов заболевание отличается мягким течением. Тем не менее, имеются данные о высокой частоте развития злокачественных новообразований у пациентов с IgG4-АЗ. Среди эндокринной IgG4-ассоциированной патологии описаны панкреатит с исходом в сахарный диабет, гипофизит и тиреоидит.

При лабораторном обследовании обычно выявляется повышение уровня IgG4. Однако концентрация IgG4 не может быть использована в качестве единственного диагностического критерия. Обсуждается возможность определения плазмобластов в качестве маркера заболевания. Из визуализирующих методов исследования применяются КТ, МРТ, 18F-ФДГ-ПЭТ/КТ. Однако наиболее информативным методом диагностики является биопсия.

Рандомизированных клинических исследований для определения четких рекомендаций по лечению IgG4-АЗ не проводилось. В большинстве случаев назначаются глюкокортикоиды, также иногда применяется иммуносупрессивная терапия. Согласно результатам последних исследований, относительно эффективным в индукции ремиссии заболевания является генно-инженерный препарат ритуксимаб. Учитывая высокую частоту рецидивов и риск развития злокачественных новообразований, пациенты с IgG4-АЗ требуют тщательного долгосрочного наблюдения.

Таким образом, в обзоре описаны клинические проявления IgG4-АЗ, рассматриваются возможности их диагностики, представлены существующие методы лечения. Однако учитывая тот факт, что IgG4-АЗ были выделены в отдельную группу аутоиммунной патологии менее 20 лет назад, в настоящее время накоплено недостаточно данных об этих заболеваниях. Актуально проведение исследований, касающихся эпидемиологии, патофизиологии, диагностики и эффективного лечения IgG4-АЗ.

Ключевые слова: иммуноглобулин-G4-ассоциированные заболевания, панкреатит, гипофизит, тиреоидит.

The autoimmune IgG4 -associated endocrine pathology

Yukina M.Yu.*, Troshina E.A., Platonova N.M., Nuralieva N.F.
Endocrinology Researh Centre, Moscow, Russia

Immunoglobulin G4-associated diseases (IgG4-AD) arethe group of chronic progressive autoimmune fibro-inflammatory pathology of various organs and tissues, characterized by their enlargement and abundant infiltration of immunoglobulin G4-positive plasma cells, as well as an increase in the level of serum immunoglobulin G4 (IgG4).In most patients, the disease is characterized by a mild course. However, there is evidence of a high incidence of malignancies in patients with IgG4-AD.Among endocrine IgG4-associated pathologies, pancreatitis with outcome in diabetes mellitus, hypophysitis and thyroiditis are described.

Laboratory examination usually reveals an increased level of IgG4. However, the concentration of IgG4 could not be used as the only diagnostic criterion.The possibility of plasmablastsdetermining as a marker of the disease is discussed.Among the imaging techniques CT, MRI and 18F-FDG-PET/CT are used.However, the most informative method of diagnosis is biopsy.

Randomized clinical trials to determine clear recommendations for the treatment of IgG4-AD were not conducted.In most cases, glucocorticoids are prescribed, and immunosuppressive therapy is sometimes used.According to the results of recent studies, the genetically engineered drug rituximab is relatively effective in inducing remission of the disease.Given the high recurrence rate and the risk of malignancy, patients with IgG4-AD require careful long-term follow-up.

Thus, the review describes the clinical manifestations of IgG4-AD, examines the possibilities of their diagnosis and presents the existing methods of treatment.However, given the fact that IgG4-AD became a separate group of autoimmune pathology less than 20 years ago, there are insufficient data on these diseases. Researches related to epidemiology, pathophysiology, diagnosis and effective treatment of IgG4-AD are actual.

Keywords: IgG4-associatedpathology, pancreatitis, hypophysitis, thyroiditis.

**Автор для переписки/Correspondence author – kuronova@yandex.ru*
DOI: 10.14341/OMET2017343-47

Ожирение и метаболизм. 2017;14(3):43-47

DOI: 10.14341/OMET2017343-47

Иммуноглобулин-G4–ассоциированные заболевания (IgG4-АЗ) – это хроническая прогрессирующая аутоиммунная фиброзно-воспалительная патология различных органов и тканей, характеризующаяся их увеличением (отеком) и обильной инфильтрацией иммуноглобулин-G4-положительными плазматическими клетками, а также повышением уровня сывороточного иммуноглобулина G4 (IgG4) [1–5]. В настоящее время патогенез заболевания до конца не ясен. У таких больных часто диагностируются иммунологические нарушения и поражение (дисфункция) различных органов (либо синхронно, либо метахронно), в большинстве случаев головы и шеи, а также поджелудочной железы [1–6]. Распространенность заболевания составляет приблизительно 0,28–1,08 на 100 тыс. населения, а заболеваемость – от 336 до 1300 пациентов в год [7].

В 1888 г. польско-австрийский хирург Йохан Микулич-Радецкий впервые сообщил об одном из вариантов данного заболевания (которое впоследствии было названо его именем) на примере сочетания лимфоцитарной инфильтрации слюнных и слезных желез, проявляющейся симметричными отеками этих органов, сухости в ротовой полости и в глазных яблоках, клинически схожем с синдромом Шегрена. Далее были описаны со схожей гистологической картиной склерозирующий холангит, ретроперитонеальный фиброз (в т.ч. мультифокальный фибросклероз) и другие заболевания (офтальмопатия, псевдоопухоль орбиты, менингит, мастоидит, отит, ларингит, фарингит, ринит, риносинусит, лимфаденит, панкреатит, холангит, пневмония, перикардит, мастит, тубулоинтерстициальный нефрит, простатит, аневризмы и прочее) [6–8] (рис. 1).

Среди эндокринной IgG4-ассоциированной патологии описаны панкреатит с исходом в сахарный диабет, гипофизит и тиреоидит. Для IgG4-опосредованного панкреатита, как и для других IgG4-АЗ, характерны плотная инфильтрация ткани поджелудочной железы Т-лимфоцитами и IgG4-позитивными плазматическими клетками, фиброз и облитерирующий флебит, что отличает его от аутоиммунного идиопатического протокового панкреатита [9]. Аутоиммунный панкреатит, особенно на ранних стадиях заболевания, может не проявляться какой-либо выраженной клинической симптоматикой, что зачастую является причиной позднего обращения больных за медицинской помощью (иногда через несколько лет после начала заболевания). У части больных могут определяться иктеричность склер, желтушное окрашивание кожи и другие признаки «типичного» хронического панкреатита.

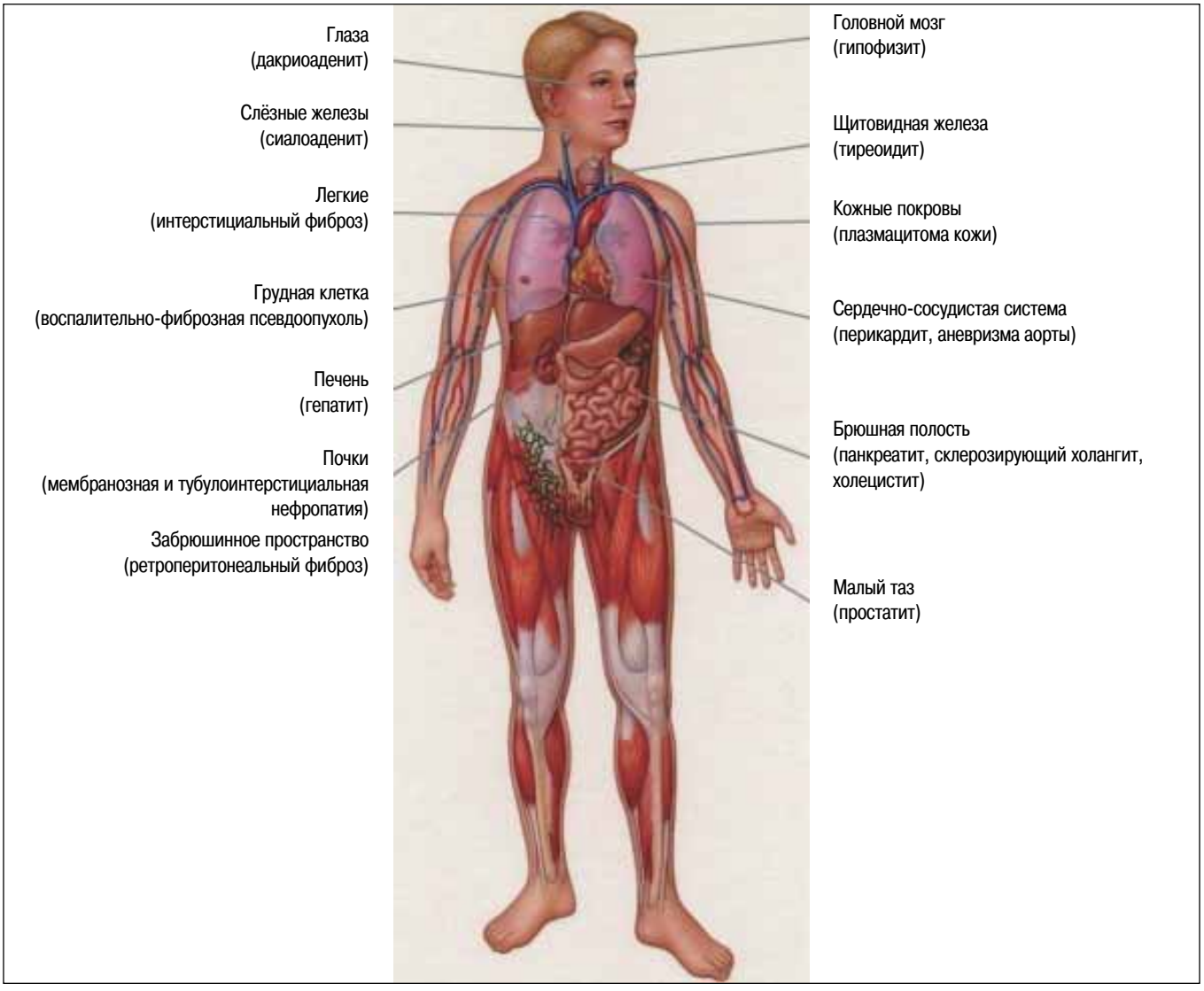

Рис. 1. Органы-мишени инфильтрации иммуноглобулин-G4-положительными плазматическими клетками.

DOI: 10.14341/OMET2017343-47

При биохимическом анализе сыворотки крови выявляются признаки холестаза и повышенный уровень сывороточного IgG4. Сахарный диабет возникает у 43–68% пациентов с IgG4-панкреатитом, но в большинстве случаев интенсифицированная инсулинотерапия не требуется. На фоне лечения глюкокортикоидами может наблюдаться инсулинорезистентность, однако после курса лечения преднизолоном функция поджелудочной железы часто полностью восстанавливается [10].

Поражение гипофиза вследствие инфильтрации IgG4-плазмацитами встречается редко [8, 11]. Впервые IgG4-ассоциированный гипофизит был описан van der Vliet и Perenboom в 2004 г., а Wong et al. впервые патоморфологически охарактеризовали его [5]. В настоящее время описано 46 случаев, большинство в Японии: 36 мужчин (78,3%) и 10 женщин (21,7%); диагноз подтвержден гистологически у 18 пациентов (41,3%); возраст манифестации 25-81 год (в среднем 63 года); у 10 пациентов (22,2%) отмечалась гипофункция передней доли гипофиза, у 6 (13,3%) – несахарный диабет, у 27 (60%) пангипопитуитаризм и у 2 (4,4%) сохранялась нормальная функция гипофиза; у 35 пациентов (76,1%) гипофизит сочетался с другими IgG4-АЗ [5, 10–19].

В другом ретроспективном исследовании [5] провели анализ 170 случаев гипо- и пангипопитуитаризма и только в 7 случаях был диагностирован IgG4-гипофизит.

Диагностические критерии заболевания были предложены в 2011 г. Leporati et al.:

Критерий 1 (гистология): инфильтрация многочисленными лимфоцитами и плазматическими клетками, более чем 10 IgG4-позитивных клеток в поле зрения;

Критерий 2 (МРТ): объемное образование в турецком седле (увеличение гипофиза) и (или) утолщение стебля гипофиза;

Критерий 3 (полиорганная патология): гистологическое подтверждение другого IgG4-АЗ;

Критерий 4 (анализ крови): повышенный уровень IgG4 в сыворотке крови (>140 мг/дл);

Критерий 5 (ответ на лечение): высокая чувствительность к терапии глюкокортикоидами, быстрое нивелирование (уменьшение) очага поражения и уменьшение/исчезновение симптомов заболевания.

Таким образом, IgG4-гипофизит диагностируется при следующих условиях: Критерий 1 или Критерии 2 и 3 или Критерии 2, 4 и 5 [5].

IgG4-связанный гипофизит может проявляться головной болью, сужением полей зрения и лактореей. При развитии гипопитуитаризма возникают симптомы, соответствующие недостаточности определенного тропного гормона.

IgG4-опосредованное заболевание щитовидной железы встречается также достаточно редко. К IgG4-опосредованным тиреоидитам относят тиреоидит Риделя (ТР) и некоторые варианты тиреоидита Хашимото (аутоиммунный тиреоидит, АИТ) [8, 20, 21]. ТР был впервые описан в 1896 г. немецким хирургом Бернгардом Риделем как выраженное инфильтративное поражение щитовидной железы [8]. ТР является хроническим фиброзирующим заболеванием неизвестной этиологии и полностью соответствует спектру особенностей IgG4-АЗ: фиброзно-воспалительные инфильтративные изменения, наличие облитерирующего флебита и значительной концентрации IgG4-позитивных плазматических клеток в ткани железы [8]. Поэтому ТР в настоящее время рассматривается исключительно как IgG4-АЗ.

АИТ имеет частичное сходство с IgG4-АЗ. У некоторых пациентов с АИТ при гистологическом исследовании определяется повышенное количество IgG4-позитивных плазматических клеток в ткани щитовидной железы. Как правило, такие изменения отмечались у молодых мужчин с впервые выявленным заболеванием, значительно повышенным уровнем антител к тиреоглобулину и тиреопероксидазе. По данным ультразвукового исследования щитовидной железы – диффузно пониженная эхогенность ткани [8, 20]. Кроме того, недавнее исследование показало, что в 90% случаев фиброзирующий вариант АИТ ассоциируется с высоким уровнем IgG4 [20].

В целом IgG4-АЗ диагностируются на основании сочетания специфических клинических, томографических, лабораторных и, если применимо, морфологических данных [8]. У большинства пациентов заболевание отличается мягким (неострым) течением. Клинические проявления и их тяжесть зависят от места (органа) и степени поражения. Заболевают наиболее часто мужчины среднего и пожилого возраста [8, 22]. Как правило, отмечается длительный (>3 месяцев) отек пораженного органа.

В анализе крови уровень IgG4 обычно >135 мг/дл. Однако у 3–30% уровень IgG4 остается в пределах нормы, особенно у пациентов с поражением только одного органа [23]. Более того, повышенные концентрации IgG4 в сыворотке крови могут фиксироваться у больных с различными другими заболеваниями, например с атопическим дерматитом, пузырчаткой, бронхиальной астмой и болезнью Кастельмана [8, 24]. Следовательно, концентрация IgG4 в сыворотке крови может быть полезна только для скрининга заболевания, но не может быть использована в качестве единственного диагностического маркера [24]. У пациентов с IgG4-АЗ также могут выявляться повышенные сывороточные уровни эозинофилов, IgE, С-реактивного белка, гамма-глобулина, антинуклеарных антител, ревматоидного фактора и рецептора интерлейкина-2 [8, 22, 25, 26].

Недавнее исследование показало повышение уровня плазмобластов в крови при активной форме IgG4-АЗ у пациентов с нормальными показателями IgG4. Таким образом, определение плазмобластов может являться перспективным надежным маркером заболевания [27].

Поскольку IgG4-АЗ часто проявляются увеличением органов и объемным процессом, визуализирующая диагностика используется в качестве одного из основных методов для дифференциальной диагностики. На компьютерной томографии (КТ) пораженный орган увеличен и может быть представлен псевдоопухолевым образованием. На Т2-взвешенных изображениях МРТ определяется низкая интенсивность сигнала [8].

Ожирение и метаболизм. 2017;14(3):43-47
DOI: 10.14341/OMET2017343-47

Однако эти исследования обладают достаточно низкой степенью чувствительности и специфичности.

Участки инфильтрации воспалительными клетками и лимфоцитами активно поглощают глюкозу, поэтому для диагностики заболевания может использоваться 18F-ФДГ-ПЭТ/КТ, в том числе для точного определения очага для проведения биопсии и последующей оценки ответа на лечение [8, 28].

Биопсия тканей пораженного органа является наиболее информативным методом диагностики IgG4-АЗ, в том числе и для дифференциальной диагностики злокачественных заболеваний [4]. В пораженных тканях определяются инфильтрация IgG4-положительными плазматическими клетками, фиброз, облитерирующий флебит [8].

Лечение IgG4-АЗ в первую очередь медикаментозное – системными глюкокортикоидами (при отсутствии противопоказаний). Однако в настоящее время рандомизированных клинических исследований для определения четких рекомендаций по лечению данной патологии еще не проводилось. Большинство специалистов первично при одном очаге поражения назначают преднизолон по 0,6 мг/кг/сут (приблизительно 30-40 мг в сутки), при мультифокальном поражении или быстром прогрессировании – 1,0 мг/кг/сут [1, 5, 8]. Лечение продолжается 2–4 недели, далее доза снижается на 10% (приблизительно по 5 мг) каждые 2 нед [5]. До достижения дозы 5-10 мг/сут снижение рекомендуется прекратить и оставить ее в качестве поддерживающей еще на 6 мес. Так как при быстрой отмене часто возникает рецидив (30-45%), лечение может длиться более 3 лет [5, 6]. Приблизительно 50% рецидивов возникает у пациентов с мультифокальным поражением [8]. В некоторых случаях, например при подчелюстной лимфаденопатии или при бессимптомном течении заболевания, возможна выжидательная тактика (наблюдение).

Иногда в начале лечения или при рецидивах на фоне глюкокортикоидной терапии применяется «стероидсберегающая» иммуносупрессивная терапия: азатиоприн, микофенолат мофетил, 6-меркаптопурин, метотрексат, такролимус и циклофосфамид [4, 23]. В случае повторного рецидива может использоваться комбинация иммунодепрессантов с пульс-терапией (метилпреднизолон по 600 мг/сут в течение 3 дней) [5]. Однако эффективность этих препаратов для лечения IgG4-АЗ также не подвергалась серьезным исследованиям.

Согласно результатам последних исследований [8, 29, 30], ритуксимаб является относительно эффективным в индукции ремиссии заболевания. Ритуксимаб представляет собой синтетические (генно-инженерные) химерные моноклональные антитела мыши/человека, обладающие специфичностью к CD20-антигену, обнаруживаемому на поверхности нормальных и малигнизированных В-лимфоцитов. По структуре ритуксимаб относится к иммуноглобулинам класса G1 (IgG1 каппа). Fab-фрагмент ритуксимаба связывается с CD20-антигеном на лимфоцитах и при участии Fc-домена инициирует иммунологические реакции, опосредующие лизис В-клеток.

При больших объемных процессах применяют хирургическое лечение (например, при фиброзной опухоли глазницы) [23].

Даже при использовании постоянной глюкокортикоидной терапии рецидивы IgG4-АЗ не редкость. По данным проведенных исследований, ремиссии достигали 73,8% пациентов, но у 50% из них в течение 7 лет наблюдался рецидив [22]. В случае рецидива доза глюкокортикоидов должна быть увеличена или назначается/меняется иммунодепрессант. На фоне лечения проводится обследование пациентов каждые 3–6 мес (измерение уровня сывороточного IgG4, визуализирующие исследования и прочее) [6]. Несмотря на то что прогноз для больных с IgG4-АЗ относительно благоприятный (восстановление функции пораженного органа), что зависит от времени установления диагноза и объема поражения, появились данные о высокой, относительно общепопуляционной, частоте развития злокачественных новообразований в течение первых 3 лет после манифестации заболевания [8]. Описаны сочетания IgG4-АЗ с карциномой поджелудочной и слюнной железы, лимфомой глазницы [7]. Поэтому такие пациенты требуют тщательного долгосрочного наблюдения.

IgG4-АЗ были выделены в отдельную группу аутоиммунной патологии лишь в начале XXI в., когда в 2001 г. Hamano et al. определили ее ассоциацию с повышенным уровнем IgG4 [8]. Соответственно, клинические данные только продолжают накапливаться, поэтому патофизиология этого заболевания остается все еще недостаточно изученной. Таким образом, необходимо проводить дальнейшие исследования, касающиеся эпидемиологии, патофизиологии, диагностики и эффективного лечения IgG4-АЗ.

Дополнительная информация

Источник финансирования

Выполнено за счет гранта Российского научного фонда (проект 17-75-30035).

Конфликт интересов

Авторы декларируют отсутствие явных и потенциальных конфликтов интересов, связанных с публикацией настоящей статьи.

Литература

1. Himi T, Takano K, Yamamoto M, et al. A novel concept of Mikulicz's disease as IgG4-related disease. *Auris Nasus Larynx*. 2012;39(1):9-17. doi: 10.1016/j.anl.2011.01.023.
2. Stone JH, Zen Y, Deshpande V. IgG4-Related Disease. *N Engl J Med*. 2012;366(6):539-551. doi: 10.1056/NEJMra1104650.

DOI: 10.14341/OMET2017343-47

3. Yamamoto M, Takahashi H, Shinomura Y. Mechanisms and assessment of IgG4-related disease: lessons for the rheumatologist. *Nature Reviews Rheumatology*. 2013;10(3):148-159. doi: 10.1038/nrrheum.2013.183.
4. Kamisawa T, Zen Y, Pillai S, Stone JH. IgG4-related disease. *The Lancet*. 2015;385(9976):1460-1471. doi: 10.1016/s0140-6736(14)60720-0.
5. Gu W-J, Zhang Q, Zhu J, et al. Rituximab was used to treat recurrent IgG4-related hypophysitis with ophthalmopathy as the initial presentation. *Medicine*. 2017;96(24):e6934. doi: 10.1097/md.0000000000006934.
6. Patel SM, Szostek JH. IgG4-related Systemic Disease in a Native American Man. *Intern Med*. 2011;50(8):931-934. doi: 10.2169/internalmedicine.50.4593.
7. Umehara H, Okazaki K, Masaki Y, et al. A novel clinical entity, IgG4-related disease (IgG4RD): general concept and details. *Modern Rheumatology*. 2014;22(1):1-14. doi: 10.3109/s10165-011-0508-6.
8. Takano K, Yamamoto M, Takahashi H, Himi T. Recent advances in knowledge regarding the head and neck manifestations of IgG4-related disease. *Auris Nasus Larynx*. 2017;44(1):7-17. doi: 10.1016/j.anl.2016.10.011.
9. Takuma K. Strategy to differentiate autoimmune pancreatitis from pancreas cancer. *World Journal of Gastroenterology*. 2012;18(10):1015. doi: 10.3748/wjg.v18.i10.1015.
10. Okazaki K, Uchida K, Matsushita M, Takaoka M. Autoimmune Pancreatitis. *Internal Medicine*. 2005;44(12):1215-1223. doi: 10.2169/internalmedicine.44.1215.
11. Leporati P, Landek-Salgado MA, Lupi I, et al. IgG4-Related Hypophysitis: A New Addition to the Hypophysitis Spectrum. *The Journal of Clinical Endocrinology & Metabolism*. 2011;96(7):1971-1980. doi: 10.1210/jc.2010-2970.
12. Ohyama K, Koike H, Takahashi M, et al. Clinicopathological features of neuropathy associated with IgG4-related disease. *Rinsho Shinkeigaku*. 2014;54(12):1047-1049. doi: 10.5692/clinicalneurol.54.1047.
13. Caputo C, Bazargan A, McKelvie PA, et al. Hypophysitis due to IgG4-related disease responding to treatment with azathioprine: an alternative to corticosteroid therapy. *Pituitary*. 2013;17(3):251-256. doi: 10.1007/s11102-013-0498-9.
14. Iseda I, Hida K, Tone A, et al. Prednisolone markedly reduced serum IgG4 levels along with the improvement of pituitary mass and anterior pituitary function in a patient with IgG4-related infundibulo-hypophysitis. *Endocrine Journal*. 2014;61(2):195-203. doi: 10.1507/endocrj.EJ13-0407.
15. Ohkubo Y, Sekido T, Takeshige K, et al. Occurrence of IgG4-related Hypophysitis Lacking IgG4-bearing Plasma Cell Infiltration during Steroid Therapy. *Internal Medicine*. 2014;53(7):753-757. doi: 10.2169/internalmedicine.53.0714.
16. Sosa GA, Bell S, Christiansen SB, et al. Histologically confirmed isolated IgG4-related hypophysitis: two case reports in young women. *Endocrinology, Diabetes & Metabolism Case Reports*. 2014. doi: 10.1530/edm-14-0062.
17. Harano Y, Honda K, Akiyama Y, et al. A Case of IgG4-Related Hypophysitis Presented with Hypopituitarism and Diabetes Insipidus. *Clinical Medicine Insights: Case Reports*. 2017;8:CCRep.S15352. doi: 10.4137/CCRep.S15352.
18. Cunha Neto M, Moreno L, Silva G, et al. Thickened Pituitary Stalk Associated with a Mass in the Sphenoidal Sinus: An Alarm to Suspect Hypophysitis by Immunoglobulin G4? *International Archives of Otorhinolaryngology*. 2015;19(03):273-276. doi: 10.1055/s-0034-1397333.
19. Ngaosuwan K, Trongwongsa T, Shuangshoti S. Clinical course of IgG4-related hypophysitis presenting with focal seizure and relapsing lymphocytic hypophysitis. *BMC Endocrine Disorders*. 2015;15(1). doi: 10.1186/s12902-015-0062-x.
20. Deshpande V, Huck A, Ooi E, et al. Fibrosing variant of Hashimoto thyroiditis is an IgG4 related disease. *Journal of Clinical Pathology*. 2012;65(8):725-728. doi: 10.1136/jclinpath-2011-200485.
21. Watanabe T, Maruyama M, Ito T, et al. Clinical features of a new disease concept, IgG4-related thyroiditis. *Scandinavian Journal of Rheumatology*. 2013;42(4):325-330. doi: 10.3109/03009742.2012.761281.
22. Yamamoto M, Yajima H, Takahashi H, et al. Everyday clinical practice in IgG4-related dacryoadenitis and/or sialadenitis: Results from the SMART database. *Modern Rheumatology*. 2014;25(2):199-204. doi: 10.3109/14397595.2014.950036.
23. Khosroshahi A, Wallace ZS, Crowe JL, et al. International Consensus Guidance Statement on the Management and Treatment of IgG4-Related Disease. *Arthritis & Rheumatology*. 2015;67(7):1688-1699. doi: 10.1002/art.39132.
24. Carruthers MN, Khosroshahi A, Augustin T, et al. The diagnostic utility of serum IgG4 concentrations in IgG4-related disease. *Annals of the Rheumatic Diseases*. 2015;74(1):14-18. doi: 10.1136/annrheumdis-2013-204907.
25. Takano K, Abe A, Yajima R, et al. Clinical Evaluation of Sinonasal Lesions in Patients With Immunoglobulin G4-Related Disease. *Annals of Otology, Rhinology & Laryngology*. 2015;124(12):965-971. doi: 10.1177/0003489415593557.
26. Della Torre E, Mattoo H, Mahajan VS, et al. Prevalence of atopy, eosinophilia, and IgE elevation in IgG4-related disease. *Allergy*. 2014;69(2):269-272. doi: 10.1111/all.12320.
27. Wallace ZS, Mattoo H, Carruthers M, et al. Plasmablasts as a biomarker for IgG4-related disease, independent of serum IgG4 concentrations. *Annals of the Rheumatic Diseases*. 2015;74(1):190-195. doi: 10.1136/annrheumdis-2014-205233.
28. Ebbo M, Grados A, Guedj E, et al. Usefulness of 2-[18F]-fluoro-2-deoxy-d-glucose-Positron Emission Tomography/Computed Tomography for Staging and Evaluation of Treatment Response in IgG4-Related Disease: A Retrospective Multicenter Study. *Arthritis Care & Research*. 2014;66(1):86-96. doi: 10.1002/acr.22058.
29. Carruthers MN, Topazian MD, Khosroshahi A, et al. Rituximab for IgG4-related disease: a prospective, open-label trial. *Annals of the Rheumatic Diseases*. 2015;74(6):1171-1177. doi: 10.1136/annrheumdis-2014-206605.
30. Yamamoto M, Awakawa T, Takahashi H. Is rituximab effective for IgG4-related disease in the long term? Experience of cases treated with rituximab for 4 years. *Annals of the Rheumatic Diseases*. 2015;74(8):e46-e46. doi: 10.1136/annrheumdis-2015-207625.

Информация об авторах [Authors Info]

Юкина Марина Юрьевна, к.м.н. [Marina Y. Yukina, Ph.D.]; адрес: 117036, г. Москва, ул. Дм. Ульянова, д. 11 [address: 11 Dm. Ulyanova street, 117036 Moscow, Russia]; ORCID: http://orcid.org/0000-0002-8771-8300; eLibrarySPIN: 4963-8340; e-mail: kuronova@yandex.ru.

Трошина Екатерина Анатолььевна, д.м.н., проф., член-корр. РАН [Ekaterina A. Troshina, MD PhD, prof., correspondence fellow of Russian Academy of Sciences]; ORCID: http://orcid.org/0000-0002-8520-8702; eLibrary SPIN: 8821-8990; e-mail: troshina@inbox.ru; Платонова Надежда Михайловна, д.м.н. [Nadezhda M. Platonova, Sc.D.]; ORCID: http://orcid.org/0000-0001-6388-1544; eLibrary SPIN: 4053-3033; e-mail: doc-platonova@inbox.ru

Цитировать:

Юкина М.Ю., Трошина Е.А., Платонова Н.М., Нуралиева Н.Ф. Аутоиммунная IgG4-ассоциированная эндокринная патология // Ожирение и метаболизм. — 2017. — Т.14. — №. 3 — С.43-47. doi: 10.14341/OMET2017343-47

To cite this article:

Yukina MYu, Troshina EA, Platonova NM, Nuralieva NF. The autoimmune IgG4 -associated endocrine pathology. *Obesity and metabolism*. 2017;14(3):43-47. doi: 10.14341/OMET2017343-47